

Université de Ferhat Abbas ,Sétif1
faculté de Medecine

Insuffisance hépatocellulaire

Module de sémiologie gastro-enterologie

Dr ZIGHMI.N

Le19/04/2020

définition

- Elle est définie par les modifications cliniques et biologiques secondaires à l'altération des fonctions hépatocytaires
 - Synthèse: albumine, facteurs de coagulation..
 - Sécrétion biliaire
 - Epuration : produits toxiques...

Signes cliniques

-Signes fonctionnels

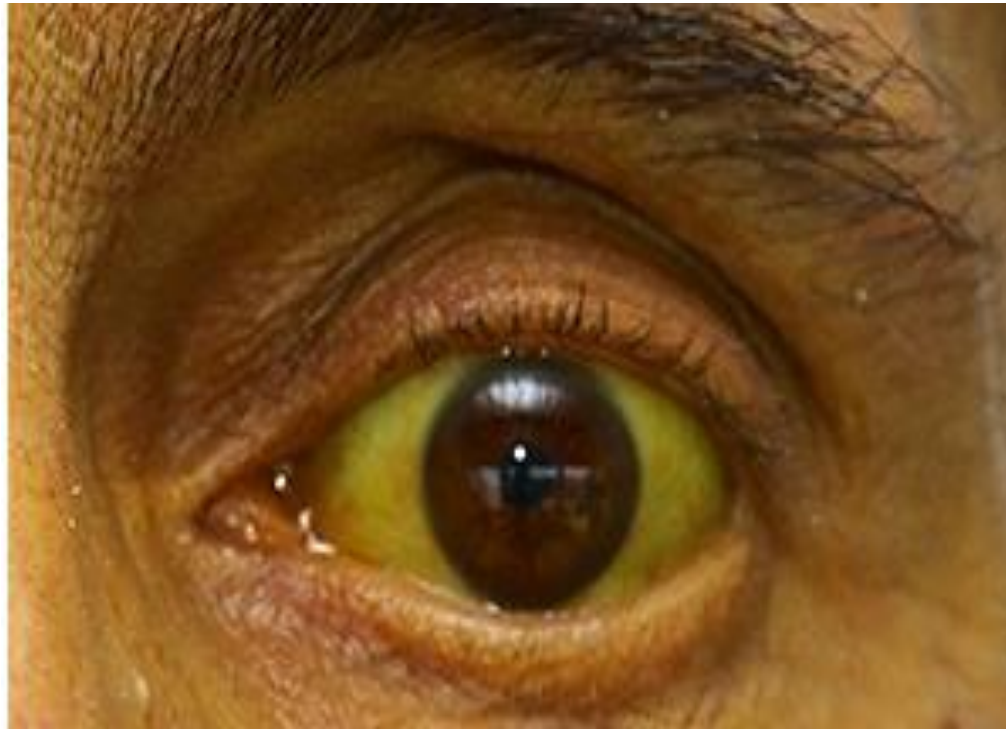Asymptomatique, asthénie

-signes physiques

- Ictère cutaneo-muqueux
- Angiomes stellaires
- Erythrose palmaire
- Encéphalopathie hépatique
- Foetor hepatique
- Ongles blancs
- Hippocratisme digital

Ictère

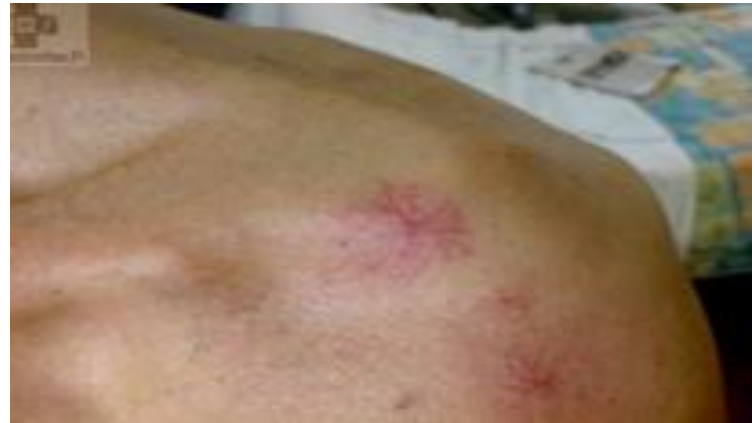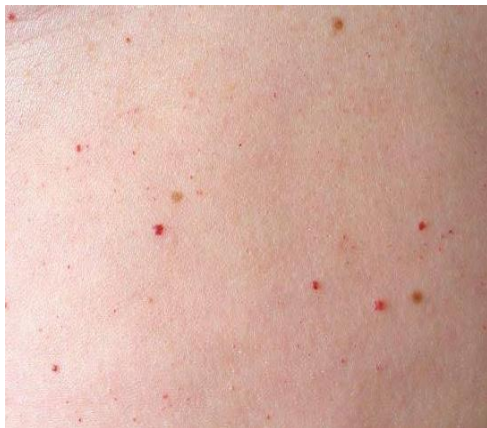- coloration jaune , généralisée des téguments, due à une augmentation de la bilirubinémie.



Angiomes stellaires

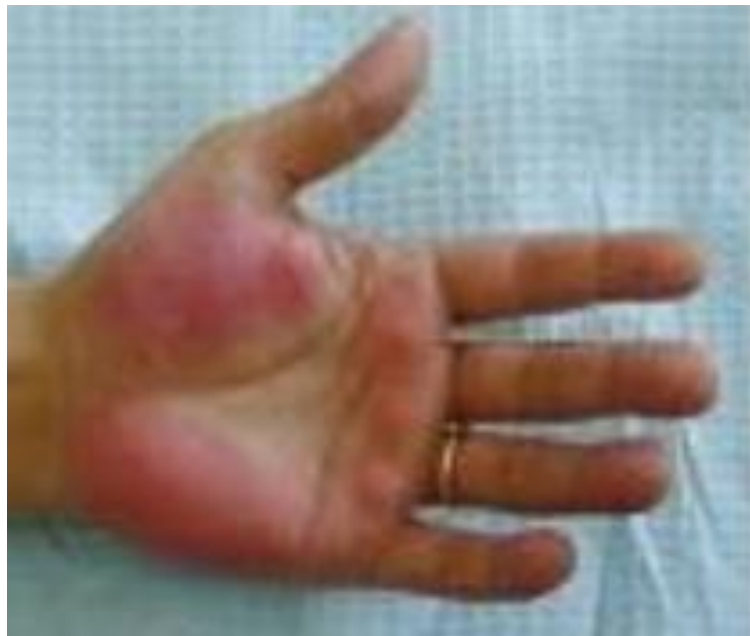- Visage, membres superieurs, partie haute du thorax
 - Aspect en etoile
- Diagnostic differentiel :

Taches rubis



Erythrose palmaires

- Exagération de la couleur rouge des hémances thenar et hypothenar



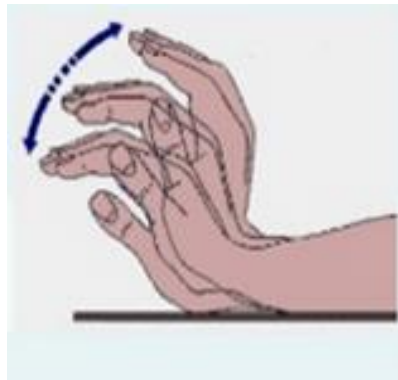
Encephalopathie hepatique

-Stades de gravité croissante :

- Asterixis
- Ralentissement ideatoire, confusion, troubles de comportement, inversion du rythme nycthemeral
- Coma calme

➤ Asterixis

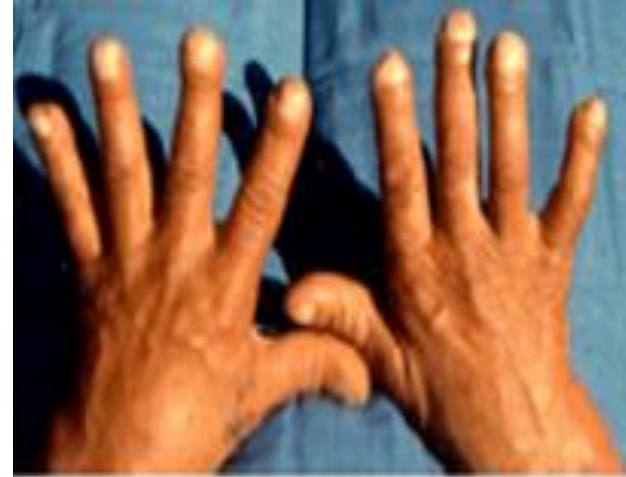- A rechercher chez un patient conscient
- Les 2 bras tendus en avant
- Mouvements de flexions extensions des poignets et des articulations metacarpo-phalangiennes
- Anomalies transitoires du tonus musculaire



Hippocratismes digital/ongles blancs

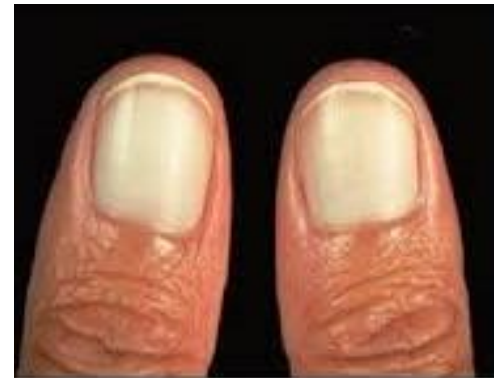➤ Hippocratismes digital

Non spécifique



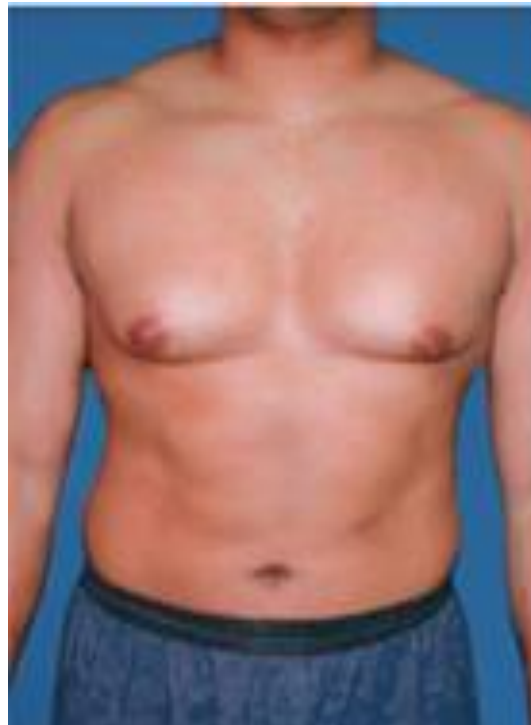➤ Ongles blancs

Perte de la lunule des ongles



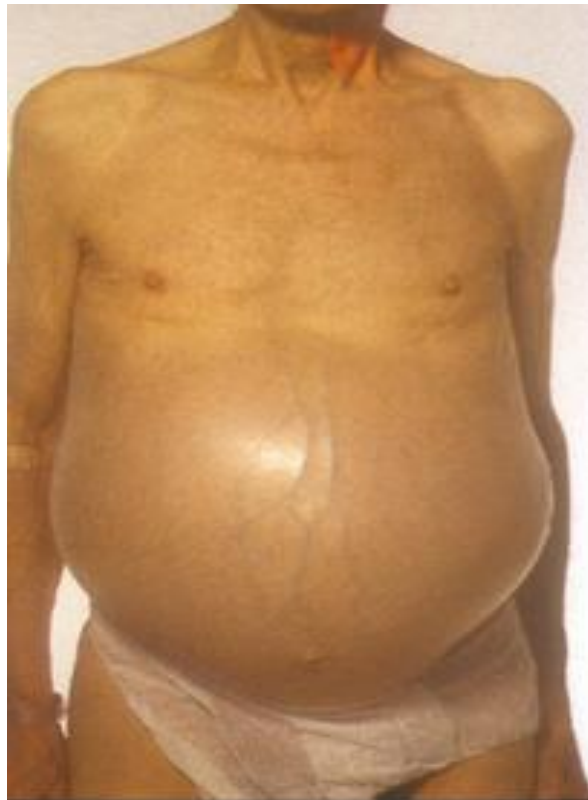Gynecomastie

- Hypertrophie de la glande mammaire chez l'homme



Ascite

Accumulation de liquide dans la cavité péritoneale



Signes biologiques

- Hypoalbuminémie
- Baisse de la concentration sérique des facteurs de coagulation : baisse du taux de prothrombine (TP) et du facteur V (plus spécifique)
- Hyperbilirubinémie

causes

➤ Hépatite aigue

-Processus inflammatoire du foie évoluant depuis moins de 6mois

➤ Cirrhose

-Desorganisation de l'architecture normale du foie, avec apparition de nodules de régénération et d'une fibrose extensive

-Secondaire à l'évolution cicatricielle irréversible de toute maladie chronique du foie

